


# Enfermedad de tronco

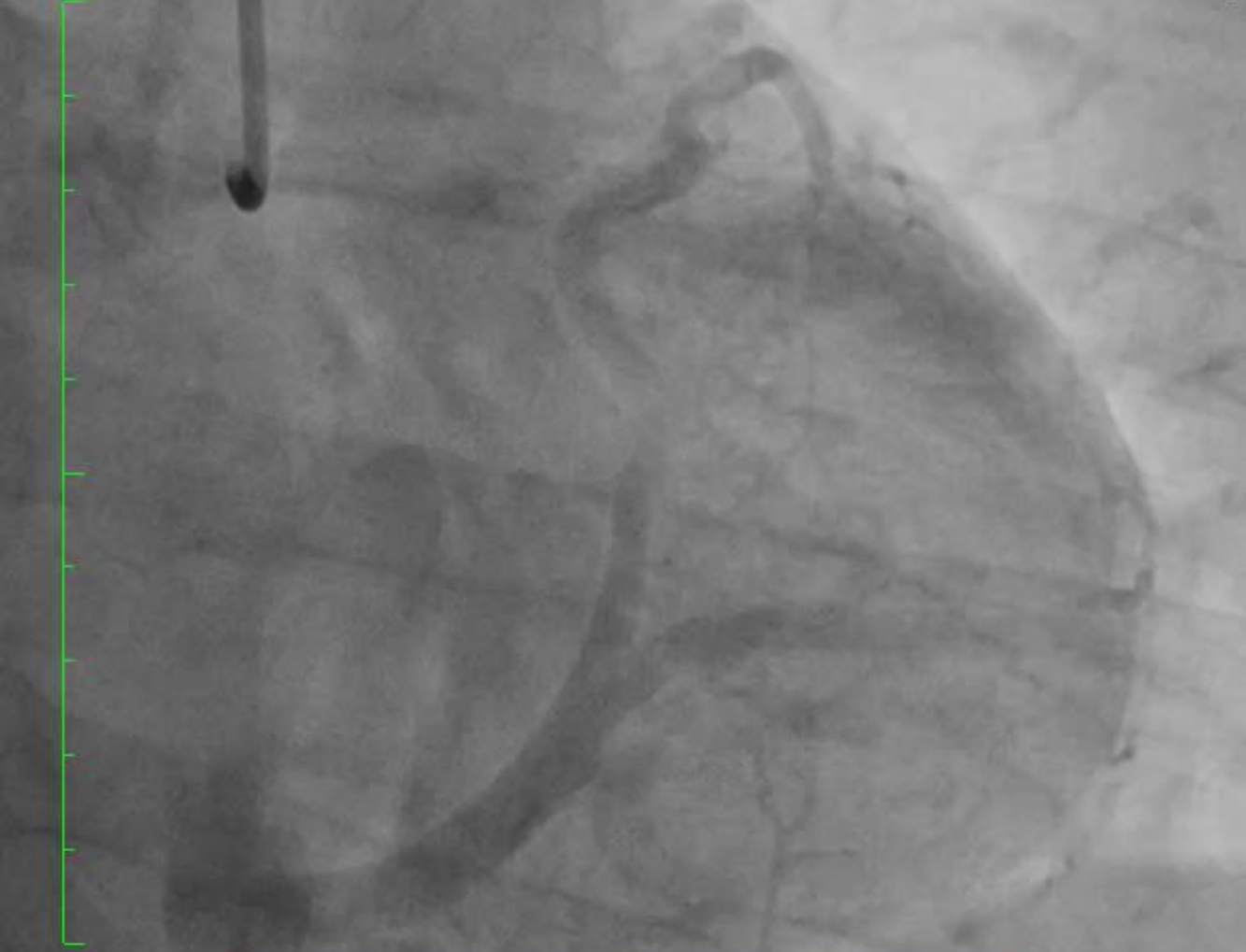DR. JAVIER BALAGUER

- 
- ▶ Mujer de 55 años fumadora activa.
  - ▶ Sin antecedentes cardiológicos de interés.
  - ▶ Refiere angina inestable.

# Estenosis significativa en tronco común izquierdo.

Tamaño imagen: 512 x 512  
Tamaño vista: 620 x 620  
WL: 138 WW: 189

722010-313-201603101707194 ( 55 y, 55 y )  
Dosis cardíaca ECO — Coronaria Izda 7 5tps ECO  
R201603101707194  
2



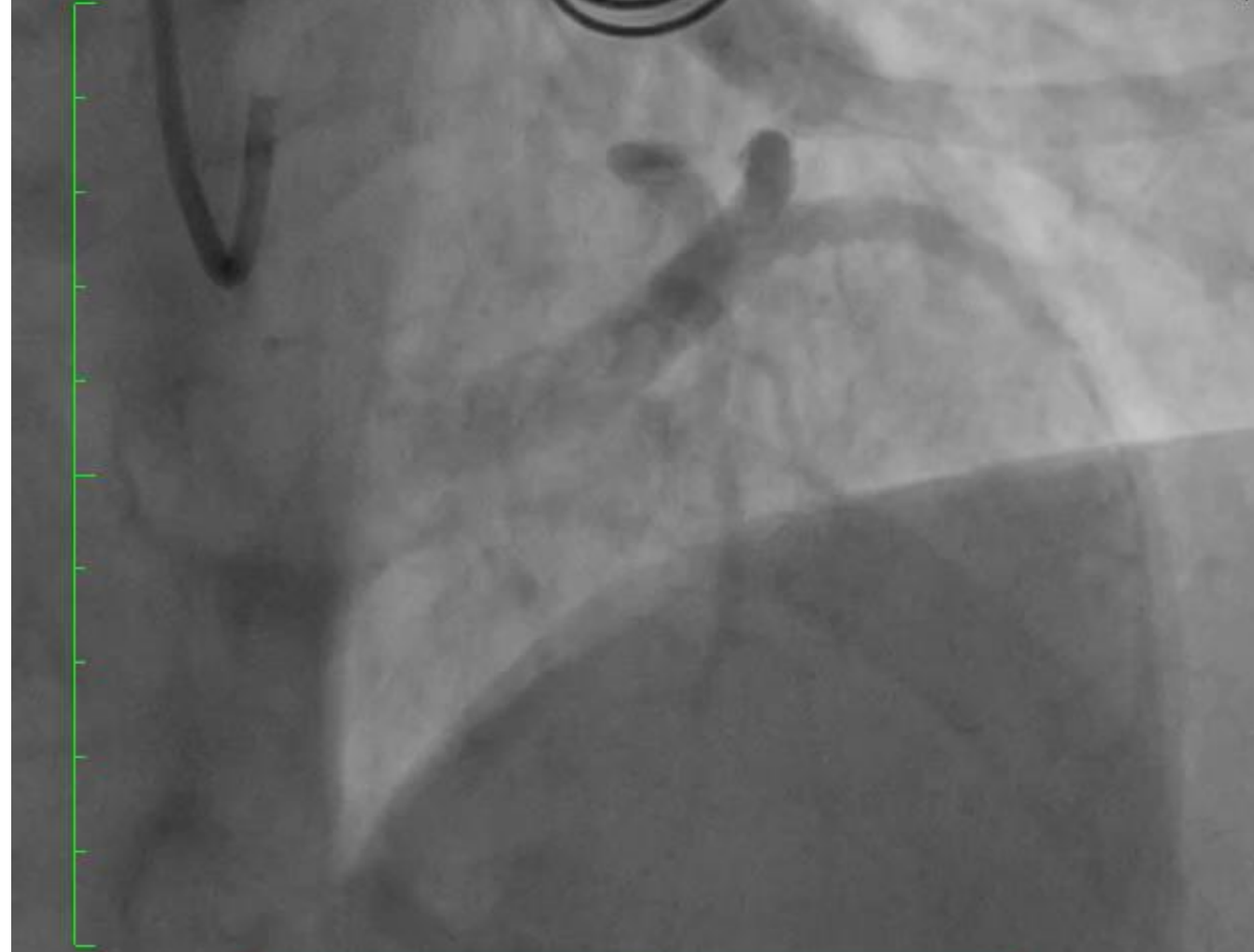Zoom: 121%  
Im: 1/20  
LittleEndianExplicit

**NO USAR PARA DIAGNÓSTICO MÉDICO**

10/3/16 17:25:43  
Made In OsiriX

Tamaño imagen: 512 x 512  
Tamaño vista: 620 x 620  
WL: 138 WW: 189

722010-313-201603101707194 ( 55 y, 55 y )  
Dosis cardíaca ECO — Coronaria Izda 7 5tps ECO  
R201603101707194  
4

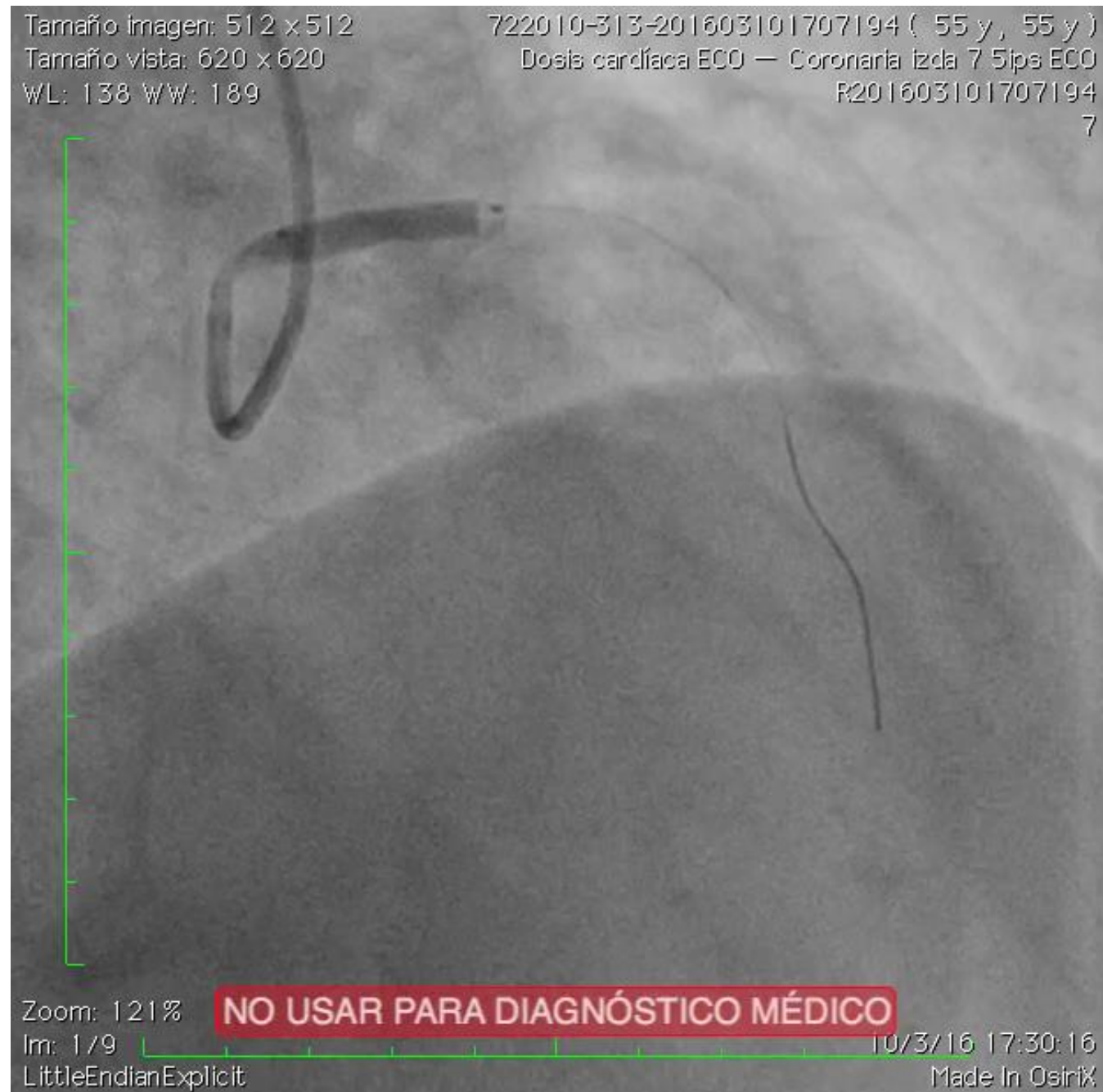

Zoom: 121%  
Im: 1/21  
LittleEndianExplicit

**NO USAR PARA DIAGNÓSTICO MÉDICO**

10/3/16 17:26:01  
Made In OsiriX

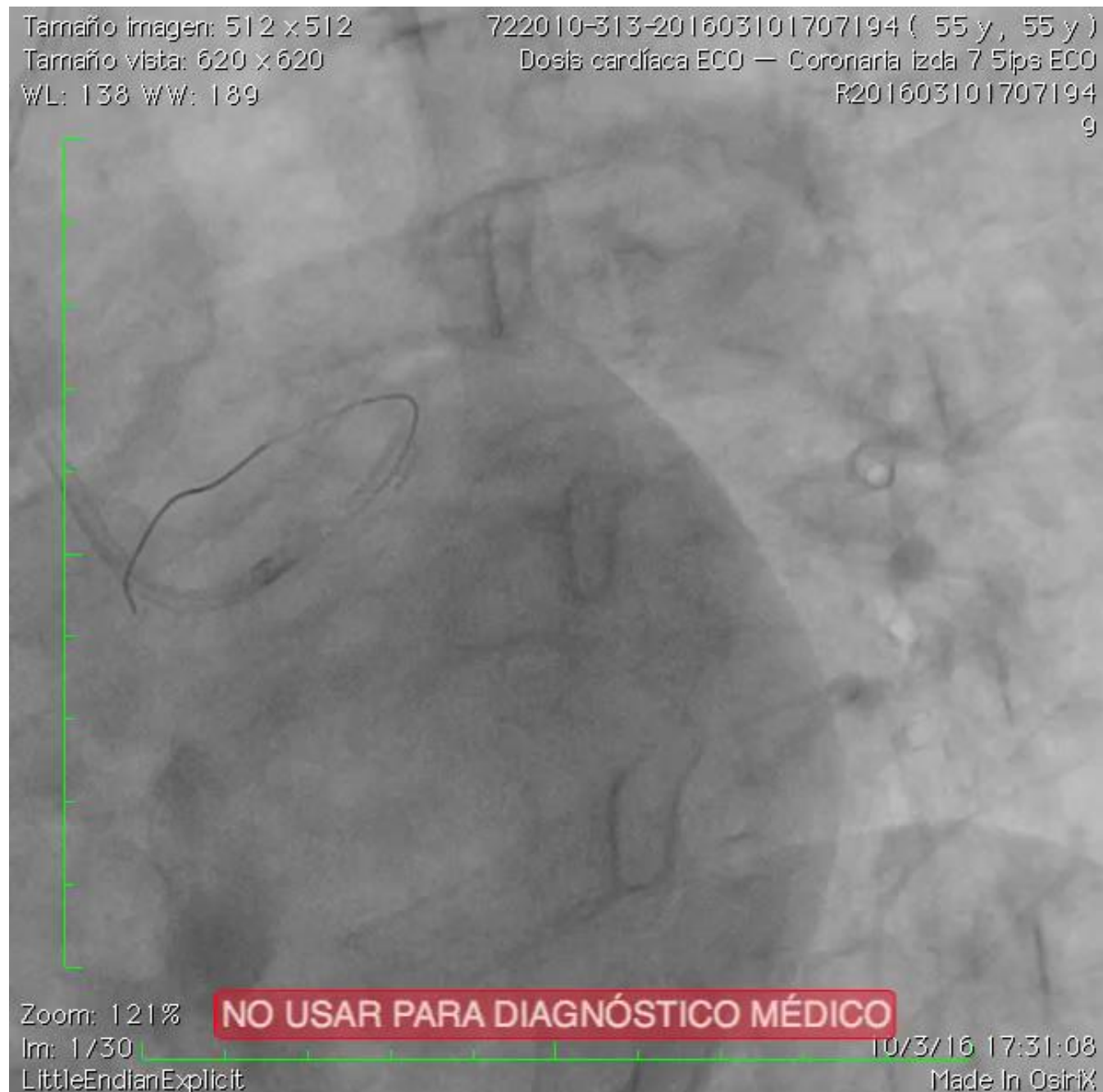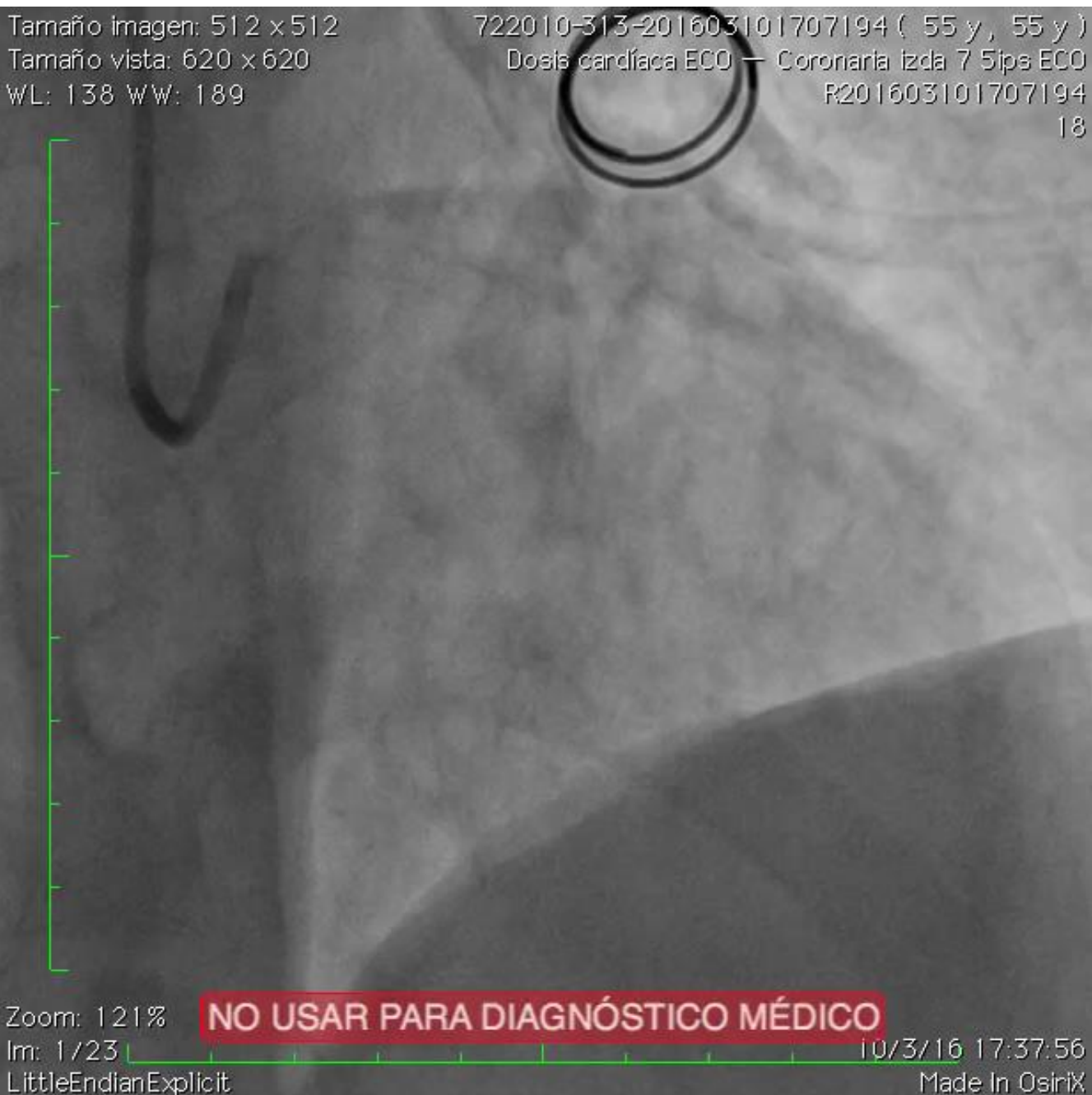# Revascularización de tronco común izquierdo: Stent directo Orsiro 3,5/18.



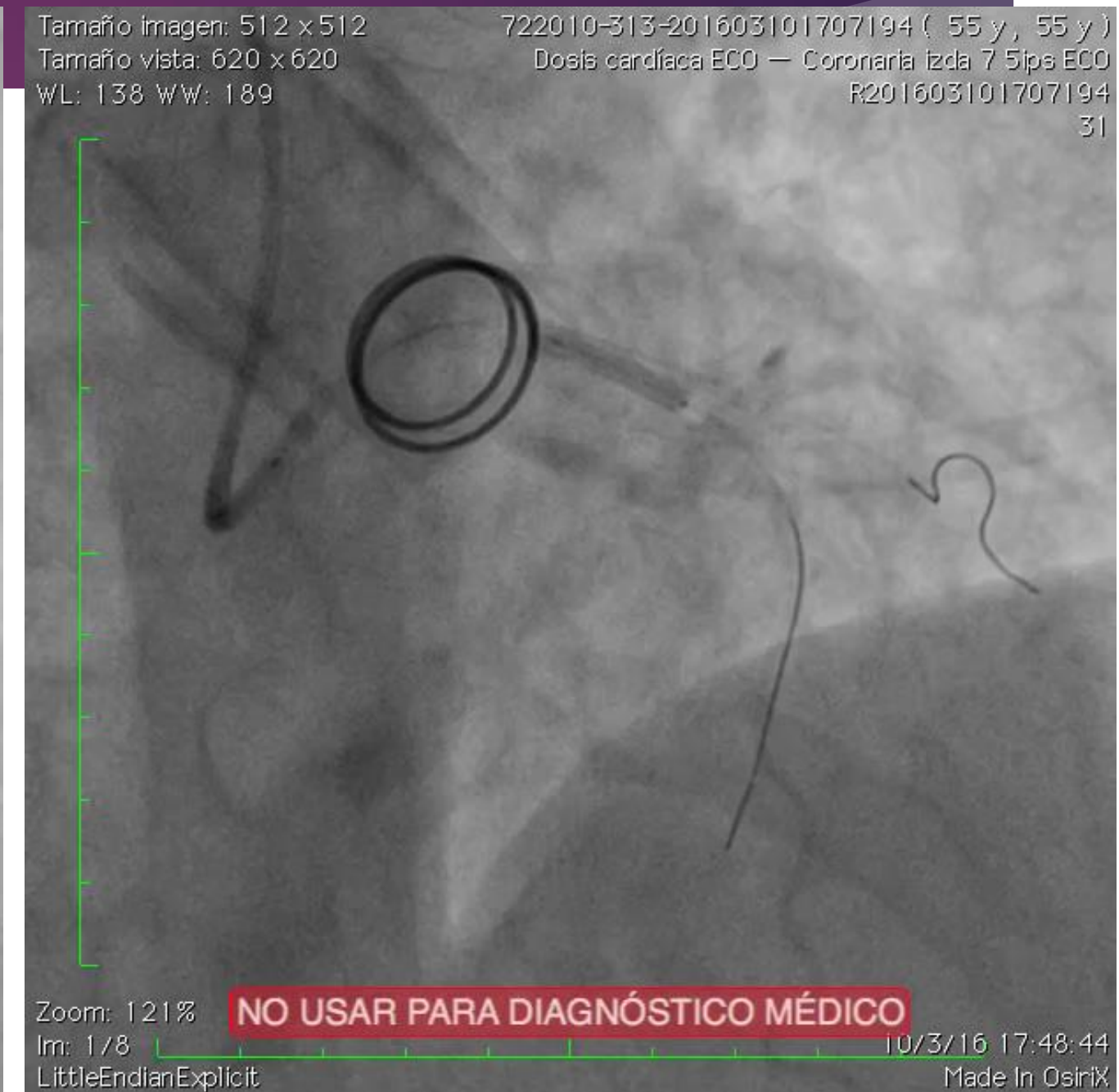
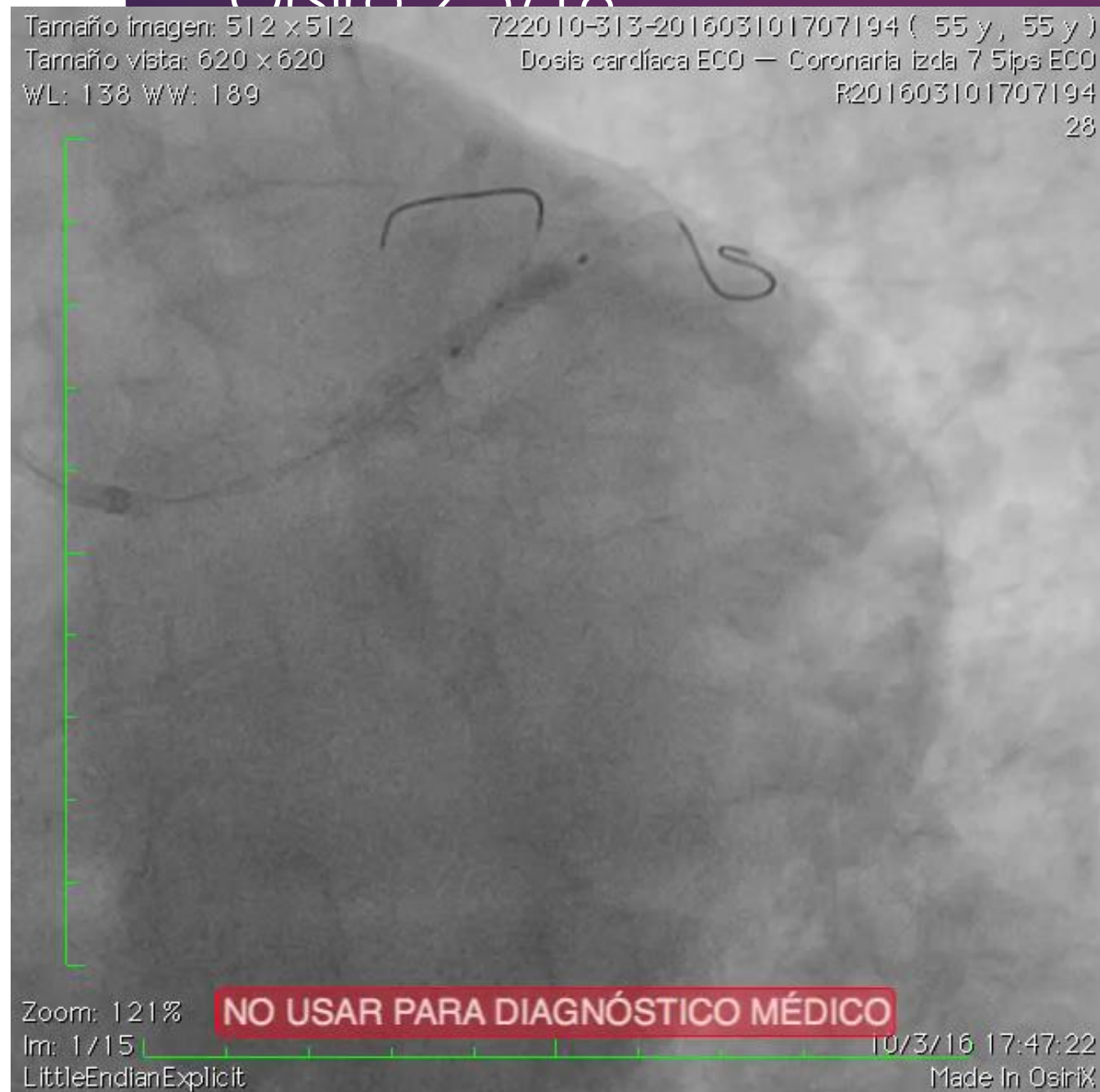

Resultado  
Afectación de ramo diagonal.

inicial:

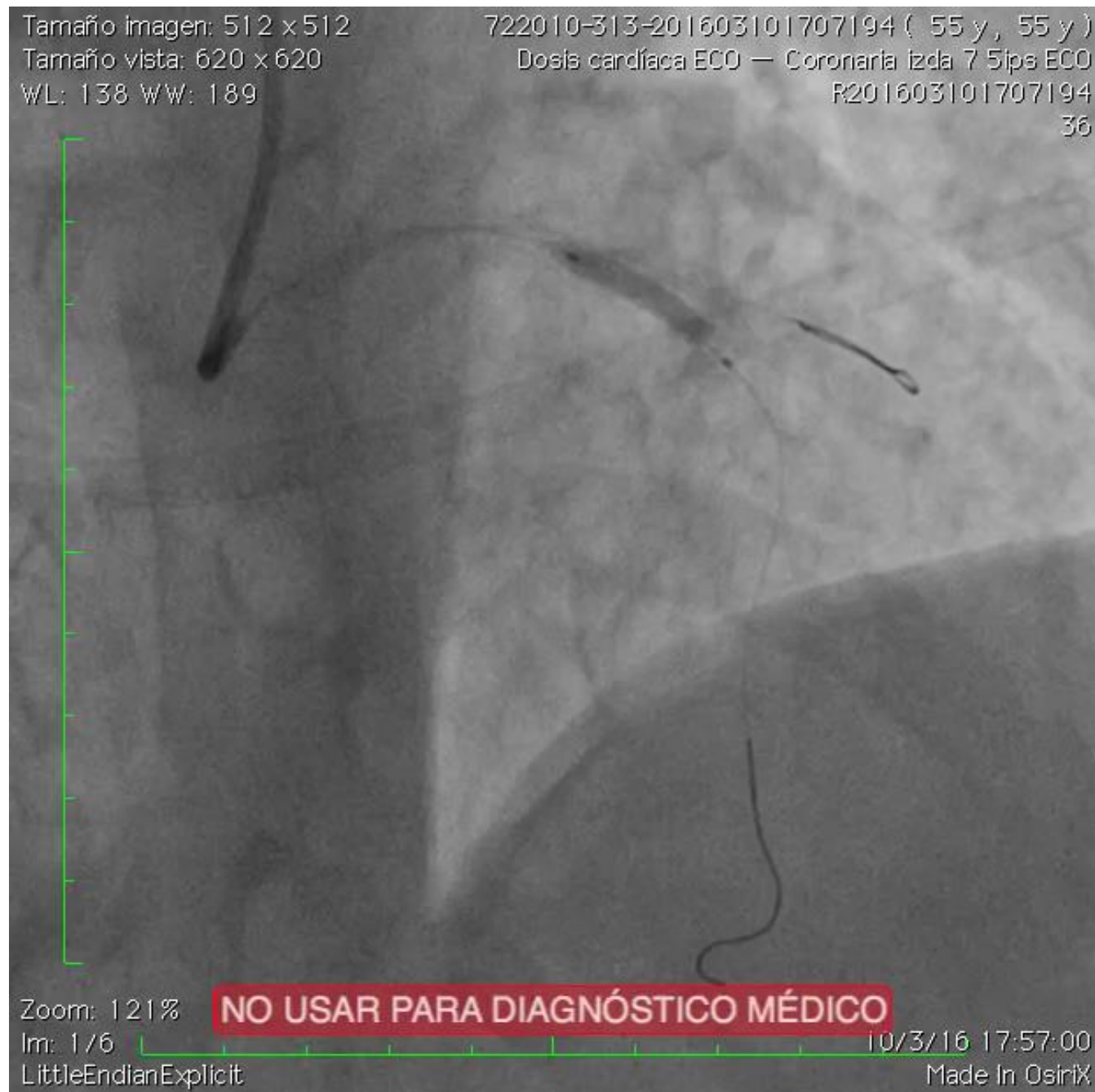

# Predilatación y stent Orsiro 2,5/15 en diagonal. Predilatación de descendente anterior y stent Orsiro 2,5/18

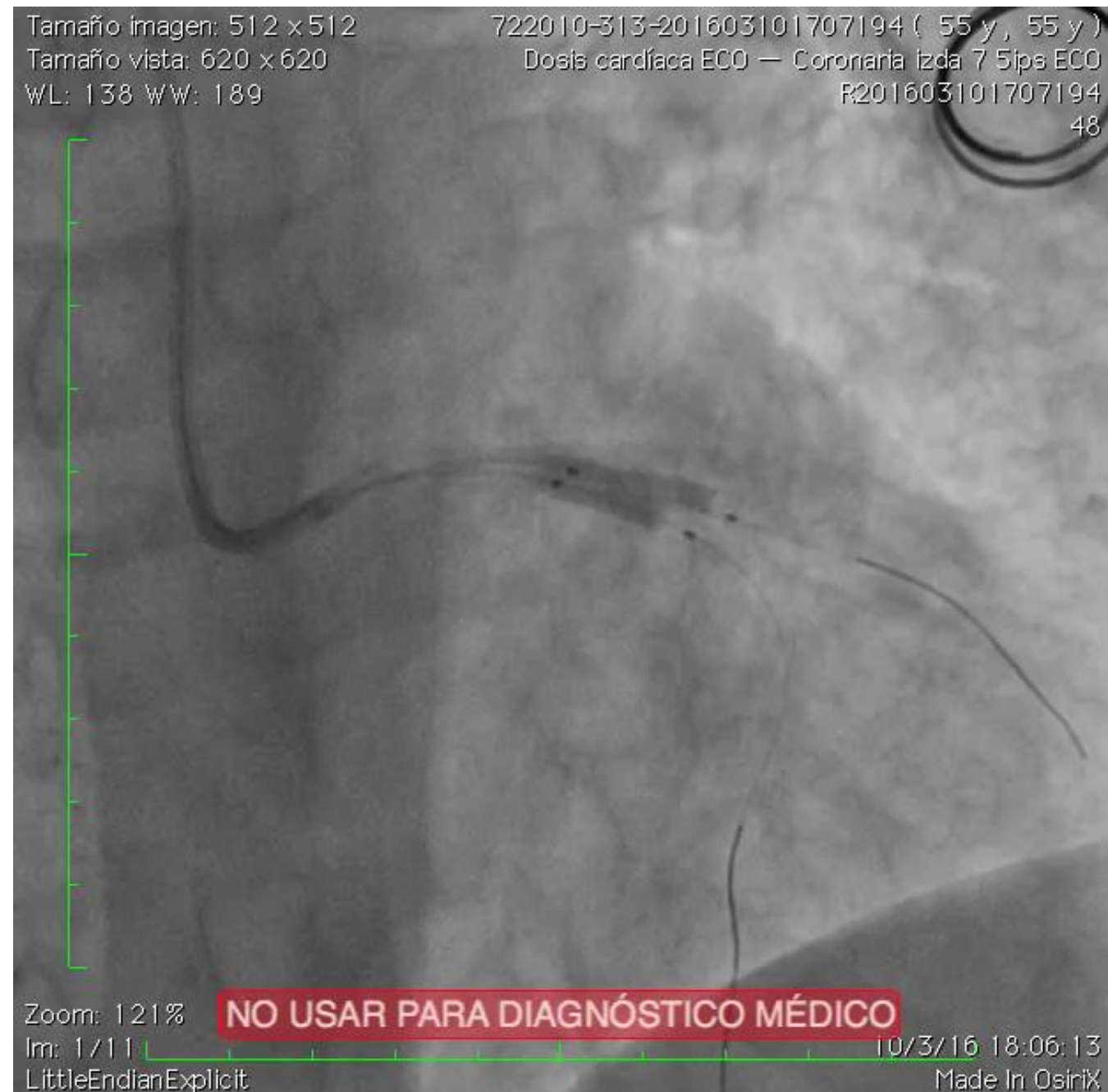
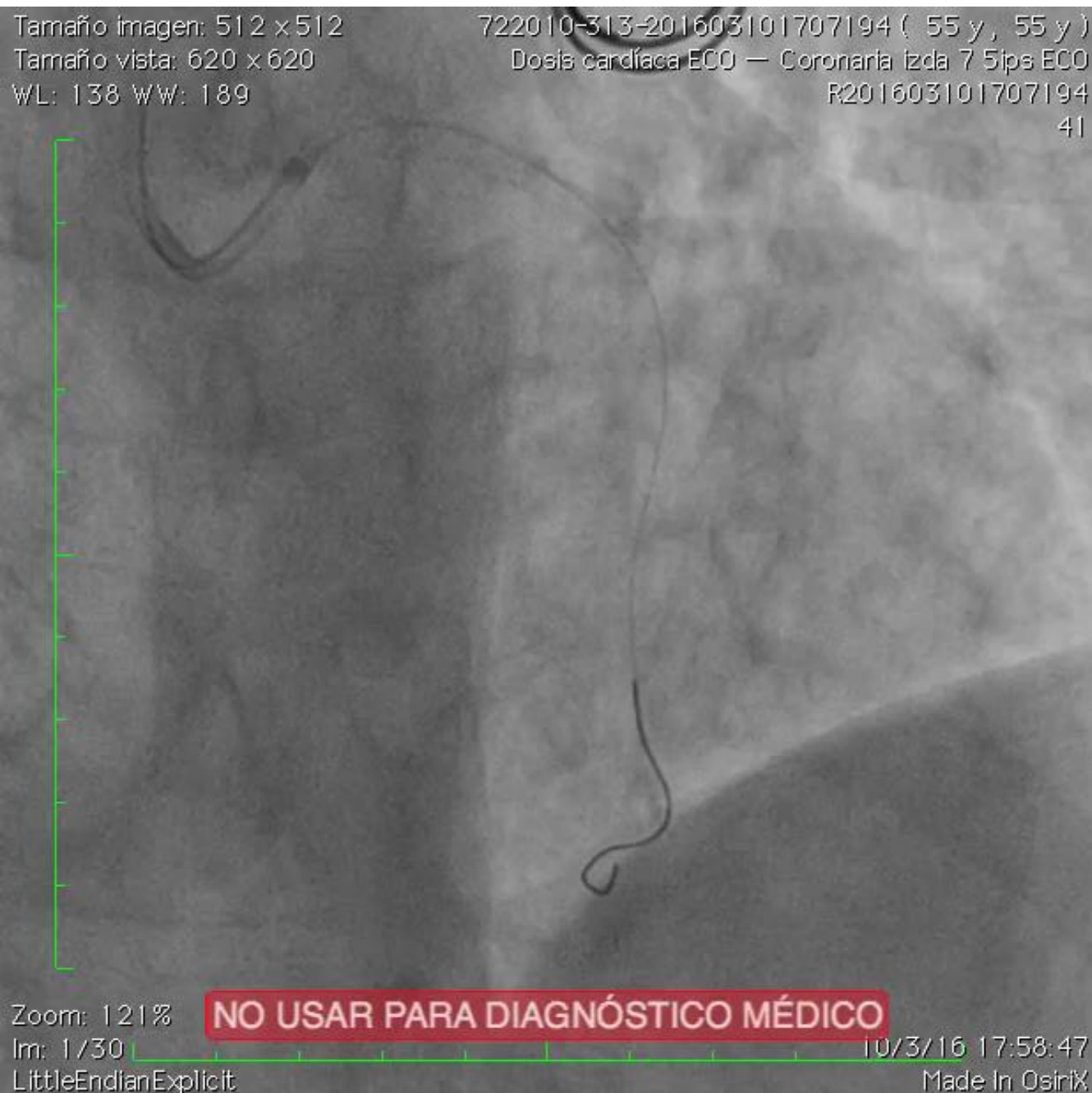


# Revascularización de circunfleja: Predilatación y Orsiro 2,25/18.



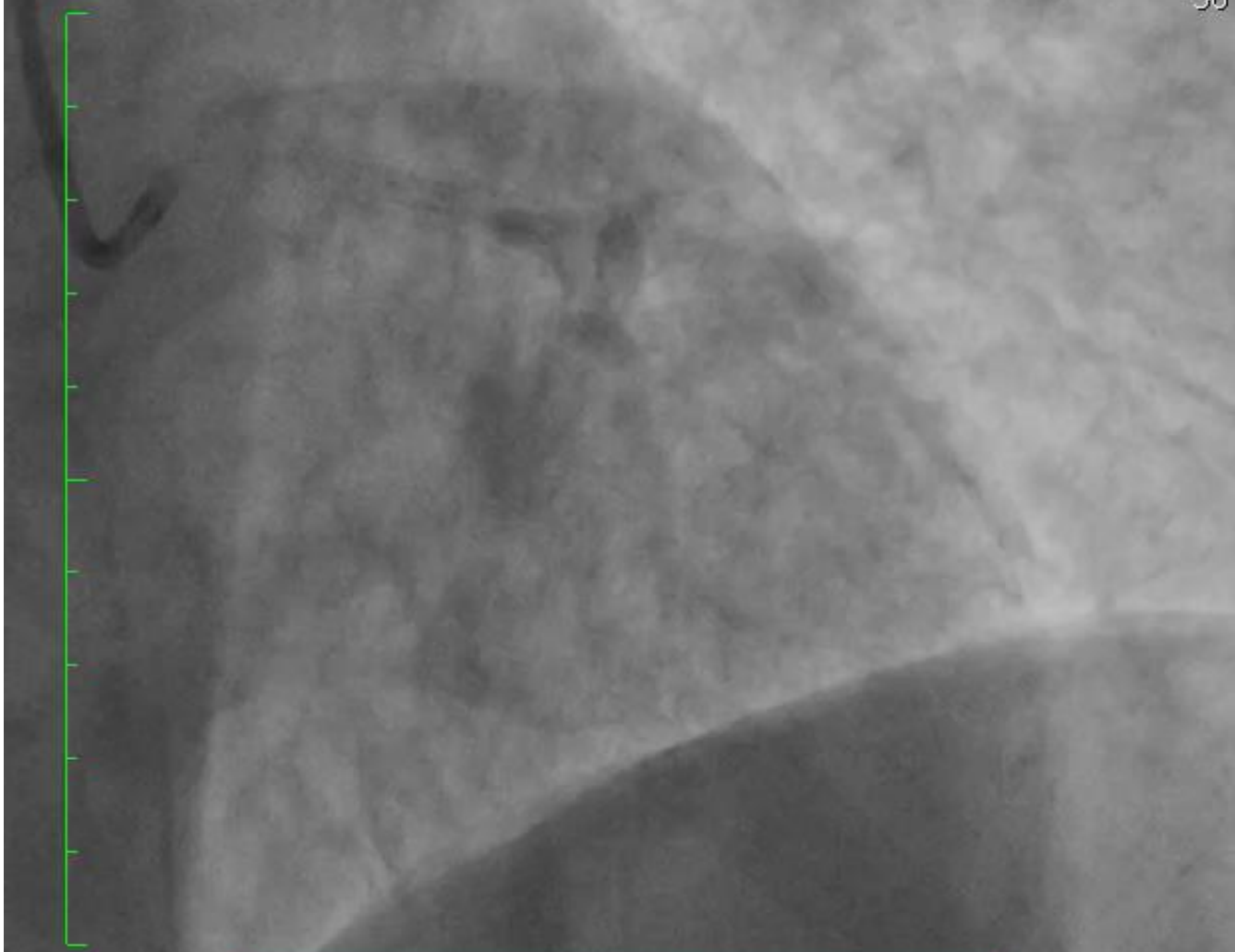
# Resultado tras el crushin stent en descendente anterior-diagonal. Kissing balloon final.





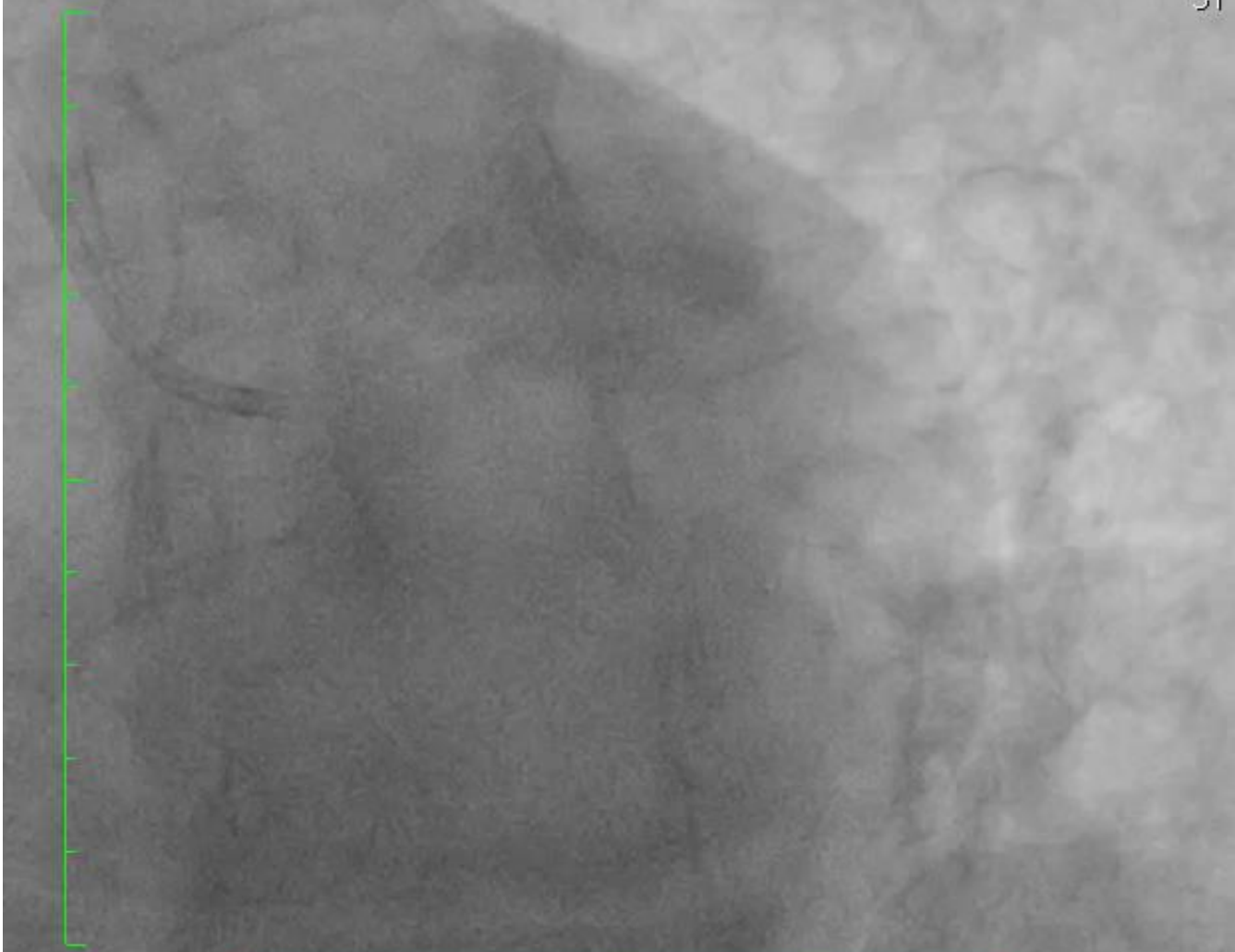
# Resultado final.

Tamaño imagen: 512 x 512  
Tamaño vista: 620 x 620  
WL: 138 WW: 189  
722010-313-201603101707194 ( 55 y, 55 y )  
Dosis cardíaca ECO — Coronaria izda 7 5ips ECO  
R201603101707194  
50



Zoom: 121%  
Im: 1/27  
LittleEndianExplicit  
**NO USAR PARA DIAGNÓSTICO MÉDICO**  
10/3/16 18:07:09  
Made In OsiriX

Tamaño imagen: 512 x 512  
Tamaño vista: 620 x 620  
WL: 138 WW: 189  
722010-313-201603101707194 ( 55 y, 55 y )  
Dosis cardíaca ECO — Coronaria izda 7 5ips ECO  
R201603101707194  
51



Zoom: 121%  
Im: 1/20  
LittleEndianExplicit  
**NO USAR PARA DIAGNÓSTICO MÉDICO**  
10/3/16 18:07:36  
Made In OsiriX

- 
- ▶ La paciente es dada de alta, asintomática, con doble terapia antitrombótica durante 6 meses.